DCC/CP
Departamento de Cardiopatias Congênitas e Cardiologia Pediátrica

EXAME DE SUFICIÊNCIA PARA OBTENÇÃO DO CERTIFICADO DE ÁREA DE ATUAÇÃO EM CARDIOLOGIA PEDIÁTRICA 2021

PROVA TEÓRICA

ORIENTAÇÕES PARA INTERPOSIÇÃO DE RECURSOS

Prezado candidato,

Esta é a prova MATRIZ do Exame aplicado no dia 07/11/2021.

Para que você consiga interpor recurso de alguma questão, é necessário que você rastreie, na prova recebida por e-mail, a numeração correspondente à questão / gabarito que se encontra na prova MATRIZ. Dessa forma, em seu recurso, você deve considerar a numeração da questão que se encontra nesta prova.

Conforme item VI.2, 2.1.9, ao candidato será permitido interpor recurso contra Resultado do Exame até o dia 14/11/2021. Esse recurso refere-se exclusivamente à recontagem de pontos.

QUESTÃO 1

Paciente de 40 anos de idade, portadora de CIV perimembranosa de 4 mm, refere dispneia progressiva aos moderados esforços há um ano. Tem diagnóstico de HAS mal controlada e ecocardiograma evidenciando função sistólica biventricular preservada, dilatação discreta de câmaras direitas, de átrio esquerdo e disfunção diastólica ventricular esquerda tipo II. Realiza cateterismo cardíaco demonstrando PAP média de 35 mmHg, P capilar de 20 mmHg e RVP de 2 UW.

Qual é a conduta inicial mais adequada nesse caso?

A - Iniciar diurético e vasodilatador sistêmico.

B - Iniciar inibidor de PDE2.

C - Iniciar inibidor de endotelina.

D - Indicar fechamento da CIV.

QUESTÃO 2

Lactente com síndrome de Down, um ano de idade, portador de defeito septal atrioventricular forma completa, apresenta-se eupneico, sem sopros, B2 única e SpO_2 de 90%. Realiza cateterismo com prova de vasoreatividade pulmonar para avaliar possibilidade de correção cirúrgica sendo observado no pré-teste: PAP média de 55 mmHg, IRVP de 7 UWood /m^2, RVP/RVS de 0,45 e após NO PAP média de 45 mmHg, IRVP de 5 UWood /m^2e RVP/RVS de 0,25.

Nesse caso, a conduta é

A - iniciar inibidor de fosfodiesterase.

B - iniciar terapia vasodilatadora combinada.

C - encaminhar para correção cirúrgica imediata.

D - contraindicar a cirurgia.

QUESTÃO

3

Paciente de 15 anos de idade, portador de miocardiopatia dilatada compensada, comparece à consulta referindo náuseas, vômitos e diarreia. Faz uso regular de furosemida, espironolactona, captopril e carvedilol. Realizado ECG, conforme imagem a seguir.

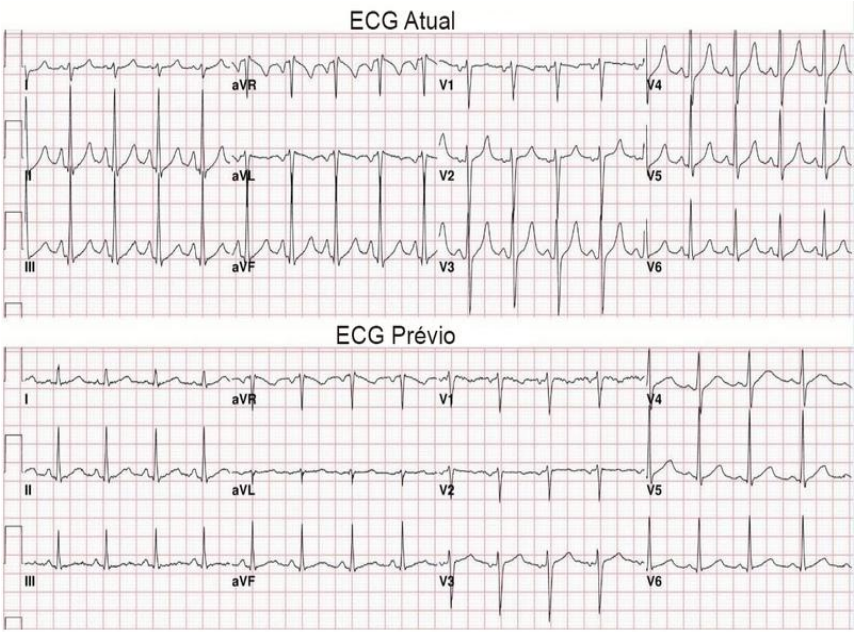

A melhor conduta nesse caso é

A - suspender a espironolactona.

B - suspender o carvedilol.

C - aumentar o furosemida.

D - aumentar o captopril.

QUESTÃO

4

Criança de quatro anos de idade submetida à ventriculosseptoplastia há dois meses. Ecocardiograma da alta mostrou *patch* bem posicionado sem *shunt* residual. No retorno ambulatorial, a criança apresentou uma infecção dentária que requer tratamento.

Qual é a recomendação quanto à profilaxia para endocardite?

A - Não há necessidade de profilaxia nesta situação.

B - Fazer profilaxia até os seis meses de pós-operatório.

C - Realizar profilaxia apenas se for um tratamento de canal.

D - A profilaxia deverá ser realizada uma hora antes do procedimento e seis horas após.

QUESTÃO

5

Ciente de que determinadas cardiopatias congênitas se associam a síndromes fenotipicamente características, relacione a COLUNA I com a COLUNA II, vinculando cada a síndrome à sua respectiva cardiopatia característica.

COLUNA I

1. Síndrome de Noonan

2. Sequência de Di George

3. Síndrome de Holt-Oran

4. Síndrome de Allagile

COLUNA II

( ) Tronco arterial comum

( ) Comunicação interatrial

( ) Estenose pulmonar

( ) Estenose periférica de artérias pulmonares

Assinale a sequência correta.

A - 2 3 1 4

B - 1 2 3 4

C - 2 1 4 3

D - 4 3 1 2

QUESTÃO

6

O exame físico de um recém-nascido demonstrou B2 hiperfonética, sem sopros. A pressão arterial sistólica sistêmica era de 60 mmHg. O ecocardiograma identificou um canal arterial patente com fluxo preferencialmente direita–esquerda e o gradiente sistólico entre aorta e artéria pulmonar de 6 mmHg.

Nesse contexto, a estimativa da pressão na artéria pulmonar é de

A - 54 mmHg.

B - 50 mmHg.

C - 70 mmHg.

D - 66 mmHg.

QUESTÃO

7

Adolescente de 15 anos de idade é encaminhada por sopro cardíaco observado em avaliação para atividade física. Assintomática do ponto de vista cardiovascular. À ausculta, observa-se sopro demonstrado na imagem a seguir, melhor audível em borda esternal esquerda alta.



Nesse contexto, qual é o outro achado semiológico esperado?

A - Hipofonese de B1.

B - Hiperfonese de B2.

C - Estalido de ejeção.

D - Desdobramento fixo de B2.

QUESTÃO 8

Menino de seis anos de idade é avaliado por relato de vários registros pelo pediatra nas últimas visitas de PA entre o P92 a P94.

Com base nessas informações, assinale a alternativa que apresenta a categoria em que a criança se encontra, e a próxima etapa a ser estabelecida.

A - HAS estágio I: solicitar ecocardiograma e ultrassonografia dos rins.

B - HAS do avental branco: reavaliar em duas semanas.

C - HAS estágio II: iniciar tratamento farmacológico e reavaliar em duas semanas.

D - PA elevada: mudança do estilo de vida e reavaliar em seis meses.

QUESTÃO 9

Paciente de oito anos de idade, no 15º dia de pós-operatório de atrioseptoplastia, retorna ao serviço de origem queixando-se de dor precordial, que piora com a inspiração profunda, inapetência e artralgia. Negava febre. Nos exames realizados para investigação, apresentou VHS elevado, leucocitose, enzimas cardíacas normais e hemocultura negativa. Ao ecocardiograma, foi observado derrame pericárdico de 8 mm, função cardíaca preservada, sem sinais de tamponamento e ausência de massas intracardíacas.

Nesse caso, qual é a principal hipótese diagnóstica e qual é a terapia inicial recomendada?

A - Endocardite bacteriana, iniciar antibiótico.

B - Insuficiência cardíaca, iniciar diurético.

C - Pericardite, iniciar anti-inflamatório não esteroidal.

D - Tromboembolismo pulmonar, iniciar anticoagulante.

QUESTÃO

10

Em relação à liberação de atividades físicas recreativas e programas de condicionamento físico em pacientes estáveis pós-cirurgia de Fontan, assinale a alternativa correta.

A - A prescrição de exercícios dinâmicos de intensidade leve à moderada e exercícios estáticos de baixa intensidade habitualmente são adequados a esses pacientes.

B - O teste cardiopulmonar não tem relevância na avaliação do condicionamento físico desses pacientes.

C - A reserva pulmonar e a variação cronotrópica estão preservadas nesses pacientes, favorecendo o treinamento aeróbico.

D - Programas de fortalecimento muscular de membros inferiores não têm mostrado benefícios para esses pacientes.

QUESTÃO

11

Gestante, 40 anos de idade, IG de 33 semanas, comparece para ecocardiograma fetal de rotina. Refere uso de diclofenaco devido à síndrome do túnel do carpo e heparina de baixo peso molecular. Foi observada dilatação de câmaras direitas fetais, função cardíaca preservada e constricção ductal classificada como moderada.

Qual é a conduta indicada nesse caso?

A - Suspender o diclofenaco e encaminhar para parto imediato.

B - Suspender o diclofenaco e realizar seguimento com ecocardiograma fetal.

C - Suspender a heparina e encaminhar para parto imediato.

D - Trocar o diclofenaco por ibuprofeno e realizar seguimento com ecocardiograma fetal.

QUESTÃO

12

Gestante, IG 36 semanas, diagnóstico de cardiopatia fetal em seguimento (anomalia de Ebstein), comparece para exame de controle para programação de parto, sendo observado FC fetal de 170 bpm, área cardíaca aumentada (ICT = 0,75), insuficiência tricúspide, pulmonar e hidropisia.

Qual é o mecanismo fisiopatológico primário envolvido nesse caso?

A - Restrição de canal arterial.

B - *Shunt* circular.

C - Disfunção diastólica do VD.

D - Taquiarritmia fetal.

QUESTÃO

13

Paciente com um ano de idade, primeiro dia de pós-operatório de correção total de tetralogia de Fallot. Observada taquicardia no monitor. O traçado eletrocardiográfico é demonstrado na imagem a seguir.

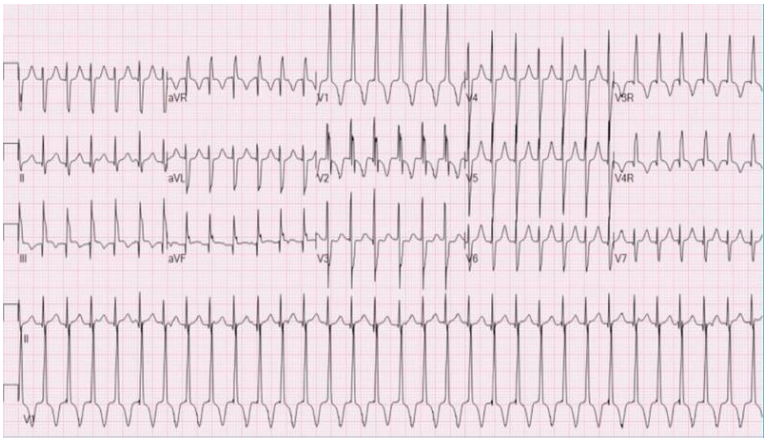

Qual é o diagnóstico da arritmia?

A - Taquicardia com reentrada nodal.

B - Taquicardia atrial ectópica.

C - *Flutter* atrial com condução AV variável.

D - Taquicardia juncional ectópica.

QUESTÃO 14

Dentre as características morfológicas a seguir, qual delas é o defeito fundamental no defeito do septo atrioventricular?

A - Junção atrioventricular comum.

B - Fenda ou *cleft* do folheto anterior da valva mitral.

C - Presença de uma comunicação interatrial e de uma comunicação interventricular.

D - Continuidade fibrosa mitro-aórtica.

QUESTÃO 15

No tronco arterial comum persistente, a valva truncal possui

A - três semilunares na minoria dos casos.

B - quatro semilunares na maioria dos casos.

C - três semilunares em cerca de dois terços dos casos.

D - componentes pulmonar e aórtico bem definidos.

QUESTÃO 16

Na conexão atrioventricular univentricular,

A - pode existir uma única câmara ventricular de morfologia esquerda, com trabeculações finas e valva atrioventricular única do tipo mitral.

B - a comunicação interventricular entre o ventrículo dominante e o ventrículo rudimentar pode ocupar posições diferentes no septo.

C - a dupla via de entrada pressupõe a presença de duas valvas atrioventriculares isoladas, independentes e normofuncionantes.

D - a conexão ventrículo-arterial acompanha a morfologia do ventrículo dominante ou principal.

QUESTÃO 17

Na atresia pulmonar com septo íntegro,

A - a valva pulmonar é imperfurada, com três semilunares mostrando fusão central.

B - a presença de sinusoides ou comunicações coronário-cavitárias acontece quando a valva tricúspide é insuficiente.

C - o tronco pulmonar é usualmente discretamente hipoplásico ou normal em diâmetro.

D - o diâmetro da valva tricúspide (valor Z) é inversamente proporcional ao tamanho da cavidade ventricular direita.

QUESTÃO 18

Menino com seis anos de idade é encaminhado para o cardiopediatra em função de LDL-C: 180 mg/DL. História familiar inclui avô com doença arterial coronária e IAM aos 50 anos de idade. Vem mantendo IMC no escore Z +2.

Qual é a conduta mais apropriada nesse caso?

A - Estatina.

B - Ezetimiba.

C - Niacina.

D - Perda de peso.

GABARITO ALTERADO

QUESTÃO 19

Lactente de cinco meses de idade, portador de atresia tricúspide com CIV restritiva e estenose pulmonar, é submetido à operação de Glenn bidirecional e ligadura do tronco pulmonar. Na chegada à UTI cardíaca pediátrica, observa-se uma saturação arterial periférica de 70%, saturação venosa de 45%, pressão aferida em cateter de jugular interna direita de 28 mmHg e edema de face.

Qual é a causa mais provável desse quadro clínico?

A - Disfunção ventricular de grau acentuado.

B - Insuficiência mitral de grau acentuado.

C - Fístula venovenosa de grande calibre.

D - Estenose na anastomose da veia cava superior direita.

QUESTÃO

20

Um lactente com seis meses de idade retorna do centro cirúrgico após ser submetido à correção cirúrgica de dupla via de saída de ventrículo direito com estenose pulmonar. Está em ventilação mecânica sem drogas vasoativas e apresenta FC de 180 bpm; temperatura central de 38 ºC; PA de 90 x 55 mmHg; SaO_2 de 95%; SvO_2 de 55%; lactato arterial de 35 mg/dL (valor normal até 10 mg/dL) e PVC de 20 mmHg.

Qual deve ser a conduta nessa situação?

A - Prescrever solução cristaloide.

B - Extubar o paciente.

C - Iniciar milrinona.

D - Indicar epinefrina.

QUESTÃO

21

Um recém-nascido a termo, pesando 3,5 kg, apresentava diagnóstico fetal de atresia pulmonar com CIV, estando em uso de prostaglandina E1 por infusão contínua em cateter umbilical desde a primeira hora de vida. Ecocardiograma realizado na quarta hora de vida mostrou uma valva arterial única tetravalvular com regurgitação moderada, CIV perimembranosa de via de saída não restritiva e tronco pulmonar originando-se da aorta ascendente, arco aórtico à direita e persistência do canal arterial de pequeno calibre.

Assinale a alternativa que corresponde ao plano terapêutico mais adequado para esse recém-nascido.

A - Manter prostaglandina e realizar cirurgia de *shunt* sistêmico-pulmonar no final da primeira semana de vida.

B - Suspender prostaglandina, iniciar diurético e inibidor de enzima conversora da angiotensina e programar a correção total da cardiopatia em torno dos três meses de idade.

C - Manter prostaglandina, realizar bandagem do tronco pulmonar no final da primeira semana de vida de vida e planejar a correção cirúrgica total em torno de seis meses de idade.

D - Suspender prostaglandina e realizar a correção cirúrgica total da cardiopatia no período neonatal.

QUESTÃO

22

Recém-nascido a termo, pesando 2,8 kg, apresenta cianose progressiva logo após o nascimento com desconforto respiratório discreto, sem sopros cardíacos significativos. Foi levado à UTI neonatal, intubado e deixado com FiO_2 de 100% e iniciado prostaglandina E1. Após uma hora, apresentou SpO_2 na mão direita de 60%, e de 80% no pé direito.

Diante desse quadro, qual é o diagnóstico mais provável?

A - Atresia pulmonar com septo ventricular íntegro.

B - Hipertensão pulmonar persistente no recém-nascido.

C - Interrupção do arco aórtico.

D - Transposição das grandes artérias com hipertensão pulmonar.

QUESTÃO

23

Paciente de 17 anos de idade, portador de estenose valvar aórtica, retorna para avaliação clínica. Assintomático do ponto de vista cardiovascular, realiza novo ecocardiograma que demonstra valva aórtica bicúspide com velocidade sistólica máxima ao Doppler: 4,5 m/s e fração de ejeção estimada em 59%.

Qual deve ser o exame a ser solicitado para definir a conduta?

A - Ressonância magnética.

B - Teste ergométrico.

C - Cateterismo.

D - Angiotomografia.

QUESTÃO

24

Paciente do sexo feminino, 15 anos de idade, diagnóstico de estenose subaórtica, submetida à correção cirúrgica aos cinco anos de idade. Evoluiu com quadro progressivo de cansaço e tonturas aos moderados esforços e, há cerca de uma semana, apresentou quadro de síncope.

Qual dos exames a seguir melhor define a etiologia do quadro clínico descrito?

A - Holter 24 horas.

B - *Tilt* teste.

C - Ecocardiograma.

D - Teste ergométrico.

QUESTÃO

25

No diagnóstico diferencial entre pericardite constritiva e miocardiopatia restritiva, qual achado é mais consistente com miocardiopatia restritiva?

A - Pressão sistólica do VD: 60 mmHg no estudo hemodinâmico.

B - Fração de ejeção do VE estimada em 35% ao ecocardiograma.

C - Resistência vascular pulmonar: 2,5 UW no estudo hemodinâmico.

D - Velocidade do influxo mitral altera na inspiração ao ecodopplercardiograma.

QUESTÃO

26

Paciente do sexo feminino, 18 anos de idade, passado de doença de Kawasaki, evoluindo assintomática. Ecocardiograma evidenciou artéria coronária descendente anterior (DA) com escore Z: + 10 e coronária direita com escore Z: + 12 em terço médio.

Com relação à estratificação de risco para esse paciente, pode-se recomendar:

A - Participação em atividade física competitiva sem avaliação funcional.

B - Evitar esportes de alto impacto ou de contato nos pacientes com dupla agregação ou anticoagulação.

C - Anticoncepcional oral ou gestação podem ser liberadas sem restrições.

D - Não há necessidade de avaliação de isquemia induzida periódica.

QUESTÃO

27

Recém-nascido pré-termo, 36 semanas, com quatro dias de vida, apresenta bradicardia durante a monitorização. Realizou o ECG a seguir.

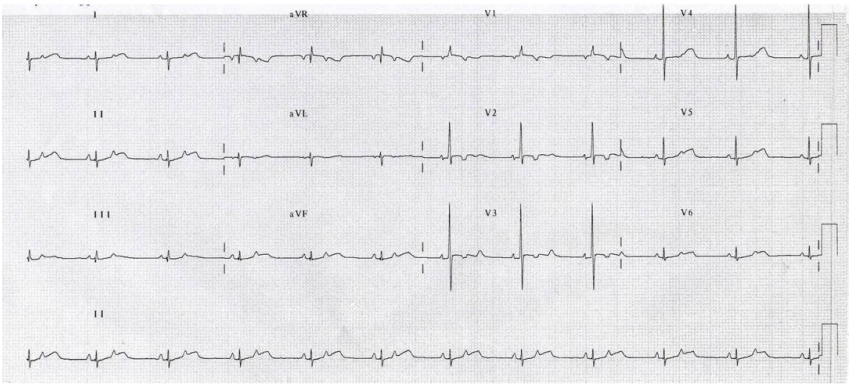

Nesse contexto, qual é o diagnóstico?

A - Bloqueio atrioventricular 2:1.

B - Bradicardia sinusal.

C - Bloqueio atrioventricular total.

D - Extrassístoles atriais não conduzidas.

QUESTÃO

28

Recém-nascido a termo adequado para idade gestacional, com quadro de taquicardia detectada na primeira avaliação do berçário. Realiza eletrocardiograma demonstrado a seguir.

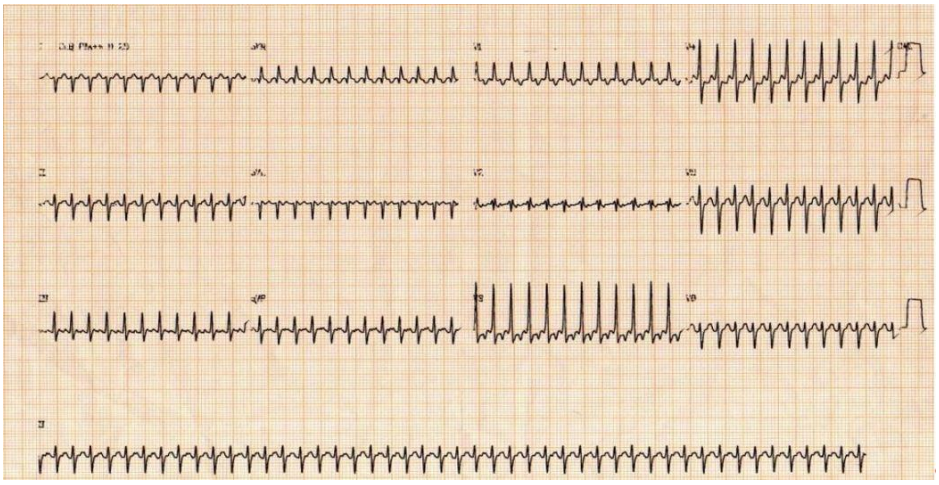

Nesse contexto, qual são os diagnósticos diferenciais?

A - Taquicardia por reentrada atrioventricular e *flutter* atrial.

B - Taquicardia fascicular e *flutter* atrial.

C - Taquicardia atrial e taquicardia por reentrada atrioventricular.

D - Taquicardia sinusal e *flutter* atrial.

QUESTÃO

29

Recém-nascido com seis horas de vida, nascido a termo com peso 3.530 g e líquido amniótico meconial, apresenta cianose progressiva com SpO_2 = 55%, FR = 60 irpm, bulhas rítmicas e B2 hiperfonética, sem sopros. Foi iniciado suporte ventilatório e prostaglandina E1, porém não houve melhora da saturação. O eletrocardiograma e o raio x de tórax estão demonstrados nas imagens a seguir.

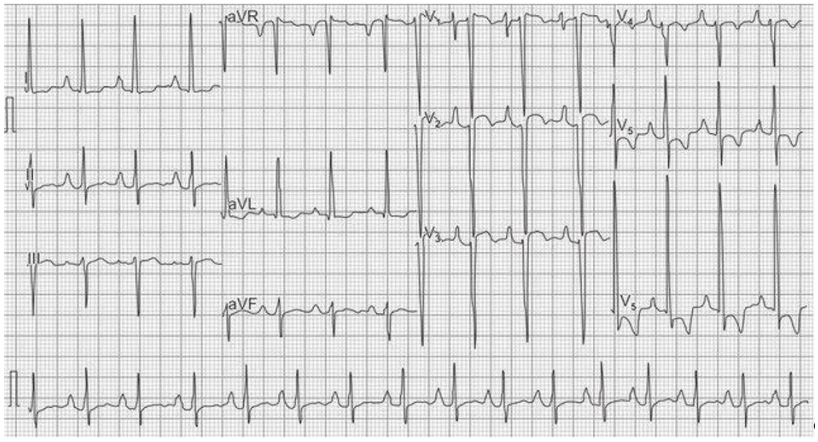

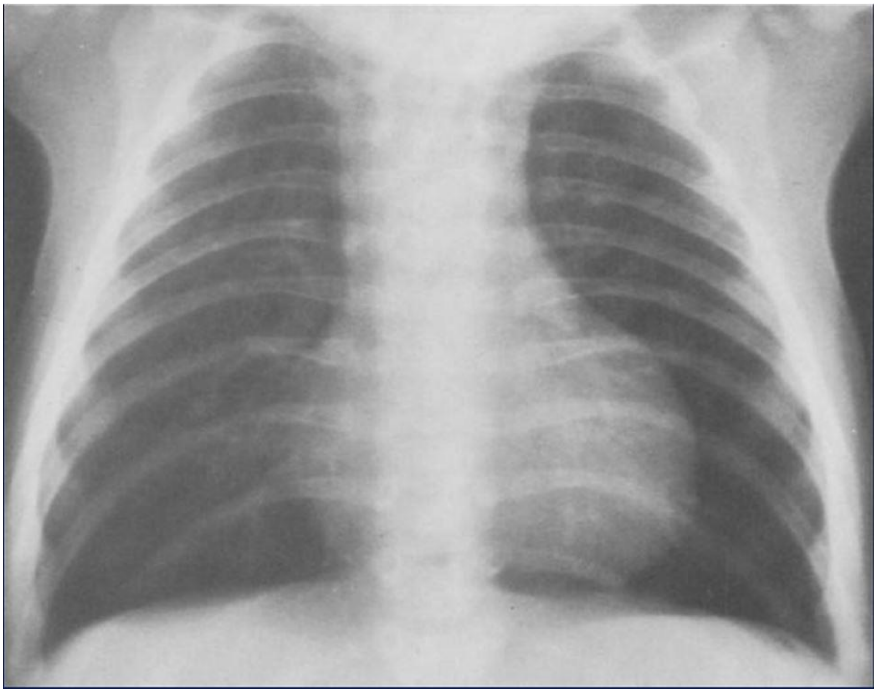

Nesse contexto, quais são, respectivamente, o diagnóstico mais provável e a conduta inicial nesse momento?

A - Transposição dos grandes vasos; indicar atriosseptostomia.

B - Atresia pulmonar com septo intacto; indicar *shunt* sistêmico-pulmonar.

C - Atresia tricúspide tipo IA; indicar atriosseptostomia.

D - Tetralogia de Fallot com estenose pulmonar crítica; indicar *shunt* central.

QUESTÃO

30

Lactente com quadro de infecções de repetição, presença de corpúsculos de Howell-Jolly no hemograma, além de má rotação intestinal. Realiza ecocardiograma, que evidencia junção atrioventricular com uma valva comum, topologia ventricular tipo “mão direita”, estenose pulmonar e veia cava superior esquerda persistente.

Nesse caso, essas alterações podem estar associadas a

A - isomerismo direito.

B - isomerismo esquerdo.

C - *situs inversus totalis*.

D - *situs* indeterminado.

QUESTÃO

31

Adolescente de 17 anos de idade, submetido a correção de coarctação de aorta aos seis meses de vida (istmoplastia término-terminal), comparece a consulta após ter perdido seguimento referindo cefaleia leve aos esforços. Aferida a PA em MSD que foi de 140 x 90 mmHg além de pulsos femorais reduzidos. Solicitado ecocardiograma que demonstrou gradiente sistólico de 35 mmHg na região da istmoplastia aórtica, hipertrofia de VE com função preservada.

Nesse caso, a melhor conduta é indicar

A - cirurgia de replastia do istmo aórtico de urgência.

B - cateterismo cardíaco para avaliar anatomia da lesão e gradiente.

C - ecocardiograma de stress para confirmação do gradiente.

D - teste ergométrico para avaliar resposta hipertensiva ao exercício.

QUESTÃO

32

Lactente é atendido por apresentar alteração ao raio X de tórax. Realiza tomografia, cuja imagem é demonstrada a seguir.

Nesse contexto, qual é o diagnóstico mais provável?

A - Drenagem das veias pulmonares direitas para a veia cava inferior.

B - Hemiázigos drenando em veia cava superior direita.

C - Veia levoatriocardinal drenando em átrio direito.

D - *Shunt* portossistêmico extra-hepático.

QUESTÃO

33

Paciente com 11 anos de idade apresentou quadro de cefaleia, tonturas e náuseas, seguido de síncope. Encaminhado para o pronto atendimento pediátrico, sendo evidenciada PA = 180/120 mmHg em MSD.

Nesse caso, quais são, respectivamente, o diagnóstico e a conduta recomendada?

A - Urgência hipertensiva; manter internado e introduzir iECA para manter PA até alcançar o P90.

B - Urgência hipertensiva; manter internado e introduzir iECA para redução da PA em 25% nas primeiras oito horas até alcançar o P95.

C - Emergência hipertensiva; manter internado, introduzir bloqueador de receptor de angiotensina para redução da PA para 25% do valor em oito horas, até alcançar P90 nas primeiras 12 horas.

D - Emergência hipertensiva; encaminhar para a UTI, introduzir nitroprussiato de sódio para redução da PA em 25% do valor em oito horas, até alcançar P95 após 24 a 48 horas.

QUESTÃO

34

Considere que um lactente de seis meses de vida, portador de miocardiopatia dilatada grave com ICC refratária, é avaliado para transplante cardíaco.

Tendo em vista situações clínicas como essa, assinale a alternativa correta.

A - O transplante de coração com doador de grupo ABO diferente do receptor é possível.

B - O transplante estará indicado para pacientes com índice de resistência vascular pulmonar acima de 6 UW/m² não responsivo às medidas de vasodilatação pulmonar.

C - O uso de assistência circulatória (VAD ou ECMO) é uma contraindicação ao transplante.

D - A angiografia coronariana do doador é fortemente recomendada na avaliação pré-transplante cardíaco pediátrico.

QUESTÃO

35

Com relação ao seguimento cardiológico do paciente submetido a tratamento de câncer na infância, assinale a alternativa correta.

A - A variabilidade genética não influencia no desenvolvimento da cardiotoxicidade.

B - A radioterapia em crianças menores de três anos de idade é considerada fator protetor para complicações cardiovasculares no longo prazo.

C - Complicações cardiovasculares são as principais causas de morbimortalidade nos sobreviventes de câncer tratado na infância.

D - A associação de agentes quimioterápicos reduz a possibilidade de efeitos cardiovasculares adversos.

QUESTÃO

36

Recém-nascido evolui com quadro de ICC e choque cardiogênico no primeiro dia de vida. Ecocardiograma evidencia grande massa única infiltrando o septo interventricular, hiperdensa com bordos bem definidos e com sinais sugestivos de calcificação, causando obstrução sistólica da via de saída do VE (gradiente de pico de 100 mmHg).

Qual é o diagnóstico mais provável e conduta para esse caso, respectivamente?

A - Fibroma; iniciar PGE.

B - Rabdomioma; iniciar sirolimus.

C - Mixoma; iniciar milrinona.

D - Teratoma; iniciar dobutamina.

QUESTÃO

37

Recém-nascido, com diagnóstico ultrassonográfico de comunicação interventricular perimembranosa. Apresentou, ao nascimento, estigmas genéticos e sopro sistólico 2+ em BEE com B2 desdobrada e hiperfonética. Realizou teste de oximetria de pulso no segundo dia de vida, sendo observado MSD de 98% e MID de 85%.

Qual é o diagnóstico mais provável?

A - Atresia pulmonar com comunicação interventricular.

B - Tronco arterial comum com interrupção de arco aórtico tipo A.

C - Interrupção de arco aórtico tipo B.

D - Transposição das grandes artérias.

QUESTÃO

38

Recém-nascido com 16 dias de vida, submetido a procedimento híbrido para síndrome do coração esquerdo hipoplásico aos três dias de vida, apresenta insaturação, piora da função renal e laboratórios compatíveis com piora do débito cardíaco. O RX de tórax apresentava sinais de congestão pulmonar e o ecocardiograma demonstrou redução do gradiente sistólico pelas bandagens pulmonares.

Qual é a provável etiologia do quadro clínico?

A - Comunicação interatrial restritiva.

B - Canal arterial hiperfuncionante.

C - Bandagem de ramos pulmonares pouco efetiva.

D - Hipertensão arterial pulmonar.

QUESTÃO

39

Sobre a síndrome inflamatória multissistêmica em crianças (MIS-c), assinale a alternativa correta.

A - O diagnóstico requer RT-PCR positivo e / ou sorologia positiva para SARS-Cov 2, segundo os critérios da OMS.

B - Aneurismas coronarianos são descritos em 95% dos pacientes.

C - Derrame pericárdico e insuficiência mitral são achados ecocardiográficos descritos.

D - A disfunção sistólica de ventrículo esquerdo (FE < 30%) ocorre na maioria dos casos.

QUESTÃO

40

Com relação a um paciente jovem com história de síncope, analise as afirmativas a seguir.

I. O *tilt* teste deve ser utilizado com cautela no diagnóstico, uma vez que os protocolos utilizados comumente têm baixa especificidade na população pediátrica.

II. A história familiar deve ser minuciosamente retirada, com a finalidade de identificar as possíveis causas genéticas.

III. O eletrocardiograma de doze derivações é um dos principais exames na investigação de pacientes com síncope.

Está(ão) correta(s) a(s) afirmativa(s)

A - I, apenas.

B - II e III, apenas.

C - I e III, apenas.

D - I, II e III.

QUESTÃO

41

Em relação ao implante de marca-passo em pacientes com bloqueio atrioventricular total congênito, assinale a alternativa incorreta.

A - O marca-passo definitivo é indicado em pacientes com bradicardia sintomática.

B - É indicação classe I em pacientes com escape de QRS largo, arritmia ventricular complexa e disfunção ventricular.

C - O marca-passo definitivo não está indicado em pacientes assintomáticos com disfunção ventricular.

D - O implante de marca-passo definitivo é indicado em adolescentes assintomáticos, com ritmo ventricular aceitável, escape de QRS estreito e função ventricular normal.

ANULADA

QUESTÃO

42

Adulto de 55 anos de idade, obeso, com diagnóstico de CIA OS é submetido a fechamento do defeito por via percutânea. Durante o procedimento, foi realizado teste com insuflação do balão no defeito. As curvas abaixo obtidas no VE representam a evolução das pressões antes e depois de insuflar o balão.

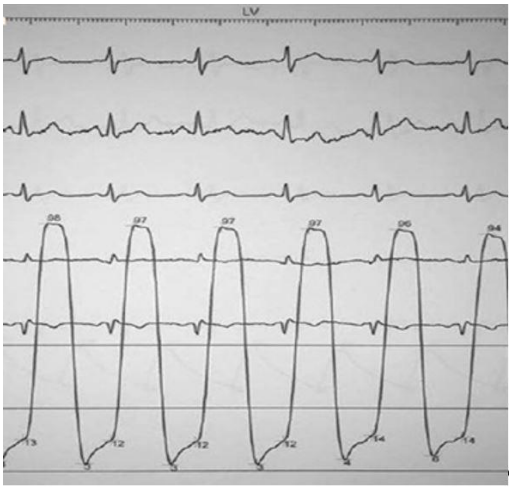

CURVA 1. Defeito aberto (balão desinsuflado)

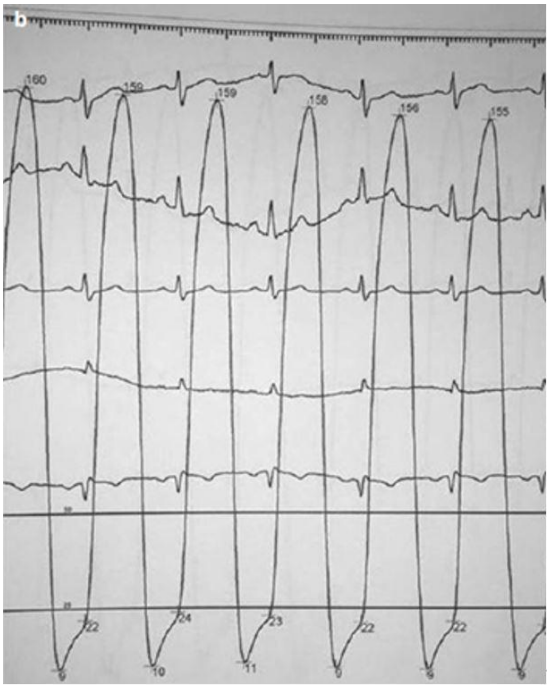

CURVA 2. Oclusão temporária pelo balão (balão insuflado)

Considerando o caso descrito e as curvas apresentadas, qual é o principal fenômeno observado?

A - Elevação fisiológica da pressão protodiastólica e diastólica final do VE.

B - Disfunção sistólica do VE aguda.

C - Defeitos interatriais múltiplos não identificados.

D - Obstrução aórtica pela prótese da CIA.

QUESTÃO

43

Paciente, 30 anos de idade, submetida a troca valvar aórtica por prótese mecânica aos 25 anos de idade, chega ao ambulatório com história de seis semanas de gestação. Vem em uso de warfarina 7 mg/dia, mantendo RNI: 2,5.

Qual é a recomendação mais apropriada nesse caso?

A - Manter warfarina na dose prescrita.

B - Manter warfarina até 30 semanas de gestação e depois iniciar heparina não fracionada até o parto.

C - Suspender a warfarina e iniciar o uso de heparina de baixo peso molecular, ajustando a dose de acordo com nível do anti-fator Xa.

D - Substituir warfarina por AAS.

QUESTÃO

44

Considerando a classificação do risco cardiovascular materno na mulher portadora de cardiopatia congênita, analise as situações a seguir.

I. Paciente com disfunção ventricular importante (FE <30%).

II. Coarctação de aorta com gradiente residual: ≥60 mmHg.

III. Síndrome de Marfan com raiz aórtica: ≥50 mm.

De acordo com a OMS, a gestação está formalmente contraindicada na(s) situação(ões)

A - I, apenas.

B - II e III, apenas.

C - I e III, apenas.

D - I, II e III.

QUESTÃO

45

Paciente de 30 anos de idade, com dispneia e cianose discreta de extremidades aos grandes esforços. Teve um episódio de síncope há um ano com rápida recuperação e pródomo de taquicardia. Realizou ecocardiograma para avalição antes de atividade física competitiva, que mostrou o diagnóstico de anomalia de Ebstein com insuficiência tricúspide moderada a importante, dilatação moderada das câmaras cardíacas direitas, disfunção sistólica discreta do ventrículo direito. O holter evidenciou períodos de taquicardia supraventricular e intervalo PR curto com onda delta intermitente.

Nesse contexto, assinale o critério que não justifica a indicação cirúrgica da paciente.

A - Redução da tolerância ao exercício.

B - Disfunção sistólica.

C - Grau de insuficiência tricúspide.

D - Arritmias atriais.

QUESTÃO

46

Paciente de 10 anos de idade, com história de distrofia muscular de Duchenne, apresenta eletrocardiograma com ritmo sinusal e intervalo PR curto e ecocardiograma com fração de ejeção de 48% e *strain* de pico sistólico reduzido.

Qual é a droga a ser iniciada nesse caso?

A - Captopril.

B - Ivabradina.

C - Sacubitril-valsartana.

D - Digoxina.

QUESTÃO

47

Paciente, 20 anos de idade, com história de parada cardiorespiratória revertida durante atividade física competitiva, comparece para avaliação cardiológica trazendo o seguinte ECG (imagem a seguir) e teste ergométrico, que foi positivo para isquemia ao esforço.

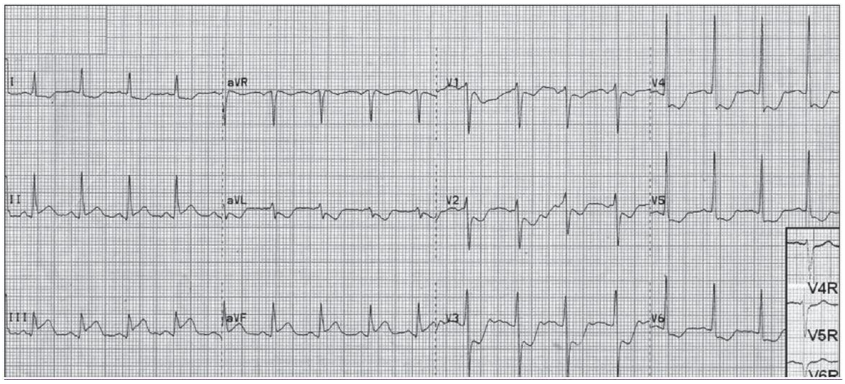

Nesse contexto, qual é a provável origem da lesão cardíaca?

A - Origem habitual das artérias coronárias, com doença arterial coronariana obstrutiva aguda secundária à aterosclerose.

B - Origem anômala da artéria coronária esquerda a partir do tronco pulmonar.

C - Origem anômala da artéria coronária direita do seio coronariano esquerdo com trajeto entre as grandes artérias.

D - Origem anômala da artéria coronariana esquerda do seio não coronariano e trajeto retroaórtico.

QUESTÃO

48

Lactente de um ano de idade, com diagnóstico de CIV sinais de ICC com piora até o quarto mês de vida, quando iniciou quadro de melhora gradual. Ao exame físico, foram observados $SatO_2$ de 98%, sopro sistólico em crescendo-decrescendo em 2º EICE e B2 normofonética.

Qual é o provável achado ecocardiográfico nesse caso?

A - CIV perimembranosa de 7 mm com *shunt* E-D, dilatação de câmaras esquerdas e hiperfluxo pulmonar.

B - CIV perimembranosa de 3,5 mm com *shunt* predominante E-D, VD em dupla-câmara, gradiente VD-TP de 70 mmHg.

C - CIV apical muscular de 3 mm e fluxo pulmonar normal.

D - CIV de via de entrada de 10 mm, com *shunt* D-E predominante e dilatação de câmaras direitas.

QUESTÃO

49

Paciente de 32 anos de idade, acompanhada por tetralogia de Fallot corrigida na infância, assintomática e sem medicações cardiovasculares. Ao exame clínico, chama atenção sopro sistólico em ejeção ++/6 e sopro diastólico ++/6 na área pulmonar e borda esternal esquerda. O ECG em repouso é demonstrado na imagem a seguir.

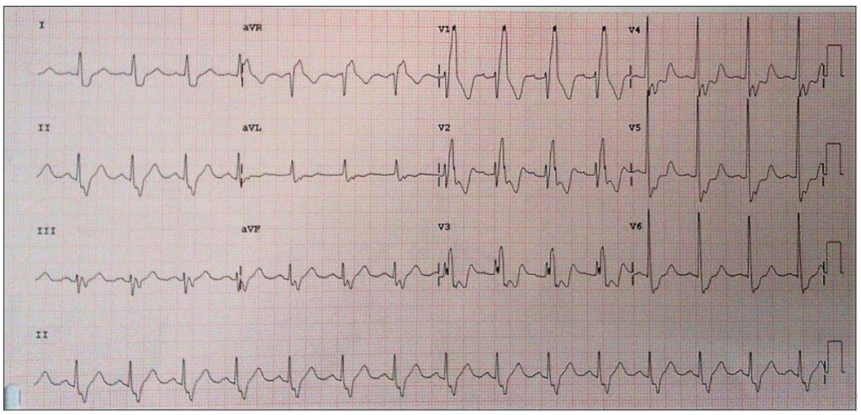

A ressonância magnética cardíaca demonstrou:

- Volume diastólico final de VD = 150 mL/m^2
- Volume sistólico final de VD = 70 mL/m^2
- Fração regurgitante pulmonar 40%.
- Fração de Ejeção de VD = 50%.
- Fração de Ejeção de VE = 60%.

Tendo em vista as recomendações atuais com relação à indicação de troca da valva pulmonar nesse caso, esta deve ser considerada na presença de

A - diâmetro basal do ventrículo direito > 35 m.

B - redução progressiva na tolerância objetiva ao exercício.

C - disfunção severa do ventrículo esquerdo.

D - relação Qp/Qs estimada acima de 1,5.

QUESTÃO

50

Paciente de quatro anos de idade, com diagnóstico prévio de cardiomiopatia dilatada (FE de 22%) e ICC classe funcional III. Internado por choque cardiogênico (Intermacs I) após iniciar quadro de pneumonia. Apresenta crise convulsiva prolongada e midríase médio fixa na evolução, sendo avaliado para indicação de assistência circulatória.

Assinale a alternativa considerada uma possível contraindicação para esse procedimento.

A - Sangramento em SNC grave.

B - Infecção sistêmica ativa.

C - Insuficiência renal dialítica.

D - Arritmia refratária à terapêutica.

DCC/CP
Departamento de Cardiopatias Congênitas e Cardiologia Pediátrica

GABARITO DA PROVA

Questão	Gabarito
1	A
2	C
3	A
4	B
5	A
6	A
7	C
8	D
9	C
10	A
11	B
12	B
13	D
14	A
15	C
16	B
17	C
18	D
19	D
20	C
21	D
22	D
23	B
24	C
25	A
26	B
27	D
28	A
29	C
30	A
31	B
32	A
33	D

DCC/CP
Departamento de Cardiopatias Congênitas e Cardiologia Pediátrica

34	A
35	C
36	A
37	C
38	A
39	C
40	D
41	ANULADA
42	A
43	C
44	D
45	C
46	A
47	C
48	B
49	B
50	A