Espasmo Coronariano durante a Realização de Ecocardiograma sob Estresse com Dobutamina

Coronary Spasm during the Dobutamine Stress Echocardiography

Paulo Rodrigo Burgos Rosado, Manuel Adán Gil, Orlando Campos Filho
UNIFESP - Universidade Federal de São Paulo, São Paulo – SP, Brasil

Introdução

A ecocardiografia sob estresse é um método de imagem cujo principal objetivo é a avaliação diagnóstica e prognóstica de pacientes com doença arterial coronariana conhecida ou suspeitada. É um método seguro, com poucas complicações, mesmo quando usado em grande escala[1].

O diagnóstico ecocardiográfico de isquemia miocárdica é feito pela visualização da redução da contratilidade miocárdica (espessamento e movimentação) durante o estresse farmacológico. O teste apresenta sensibilidade de até 88% e especificidade de até 83% para a detecção de obstruções coronarianas, maiores do que 50% na angiografia[2].

O fármaco mais utilizado no estresse farmacológico é a dobutamina. Sua ação simpaticomimética, inotrópica e cronotrópica positiva, aumenta o consumo de oxigênio pelo miocárdio podendo desencadear isquemia em pacientes com obstrução significativa das coronárias. Esse agente é bem tolerado e apresenta meia-vida curta (2 a 3 minutos), assim seu efeito pode ser interrompido de forma relativamente rápida e segura. Os betabloqueadores, como o metoprolol, são frequentemente usados no final do teste para reverter os efeitos da dobutamina.

Durante a ecocardiografia sob estresse com dobutamina as alterações isquêmicas da contratilidade segmentar do ventrículo esquerdo podem se associar com infradesnivelamento do segmento ST. O supradesnivelamento de ST ocorre mais frequentemente em pacientes com doença aterosclerótica. O supradesnivelamento do segmento ST em pacientes sem obstrução coronariana é um evento raro, geralmente atribuído a espasmo coronariano.

Apresentamos o caso de um paciente sem coronariopatia obstrutiva significativa que apresentou supradesnivelamento de ST durante o período de recuperação de ecocardiograma de estresse com dobutamina.

Palavras-chave

Vasoespasmo Coronário, Ecocardiografia sob Estresse, Disfunção Ventricular Esquerda, Anti-Hipertensivos

Correspondência: Paulo Rodrigo Burgos Rosado •
Avenida Onze de Junho, 977, Apto 161, 04041-053, Vila Clementino, São Paulo, SP - Brasil
E-mail: dr.burgos.sith@gmail.com ou dr.burgos.severiche@hotmail.com
Artigo recebido em 09/08/2013; revisado em 17/10/2013; aceito em 25/11/2013.

Relato do Caso

Paciente de 55 anos, do sexo masculino, pardo, obeso, encaminhado para investigação diagnóstica com ecocardiograma sob estresse farmacológico com dobutamina por suspeita clínica de doença arterial coronariana por antecedentes de hipertensão arterial e diabete melito e ECG com alterações difusas de ST e T (Figura 1A).

O ecocardiograma transtorácico inicial mostrava ventrículo esquerdo com função sistólica preservada e disfunção diastólica leve, aumento discreto a moderado do átrio esquerdo, sem alterações da contratilidade segmentar do ventrículo esquerdo, refluxo mitral leve a moderado e pressão sistólica pulmonar estimada em 36 mmHg. O paciente foi submetido a protocolo convencional, com infusão de dobutamina em doses progressivas de 5, 10, 20 e 30 mcg/Kg/min, com incrementos a cada 3 minutos. No pico do teste, observou-se melhora da contratilidade global do ventrículo esquerdo, sem déficit segmentar evidente. O teste foi interrompido sem atingir a frequência cardíaca submáxima para a idade com 30 mcg/Kg/min, com PA de 150/100 mmHg e 112 bpm, em razão de arritmia ventricular (ESV frequentes isoladas, acopladas e em salvas). Após a suspensão da dobutamina e uso de betabloqueador endovenoso (2 mg de metoprolol), o paciente evoluiu com hipocontratilidade leve e difusa do ventrículo esquerdo e supradesnivelamento transitório do segmento ST de 2 mm nas derivações DII, DIII, aVF, V3, V4, V5 e V6, sem dor torácica associada (Figura 1B).

O teste foi considerado positivo em razão das extensas alterações eletrocardiográficas na recuperação; o paciente foi encaminhado para o setor de emergência e submetido a angiocoronariografia. A coronária direita era dominante e apresentava estenose focal de 30% no terço proximal; o tronco da coronária esquerda era normal; a artéria descendente anterior apresentava estenose segmentar de 30% em terço médio; o primeiro ramo diagonal fino e de pequena importância anatômica apresentava estenose de 90% ostial; e a artéria circunflexa apresentava irregularidades parietais (Figura 2). A ventriculografia evidenciou função sistólica global preservada sem comprometimento segmentar. Optou-se por tratamento clínico conservador.

Durante a internação houve elevação discreta da troponina I até 1 ng/mL (valor normal: menor que 0,04), sem aumento da CK-MB. O eletrocardiograma evolutivo manteve o padrão pré-teste, sem ondas Q. O paciente teve alta hospitalar precoce e foi encaminhado para acompanhamento ambulatorial.

DOI: 10.5935/2318-8219.20140016

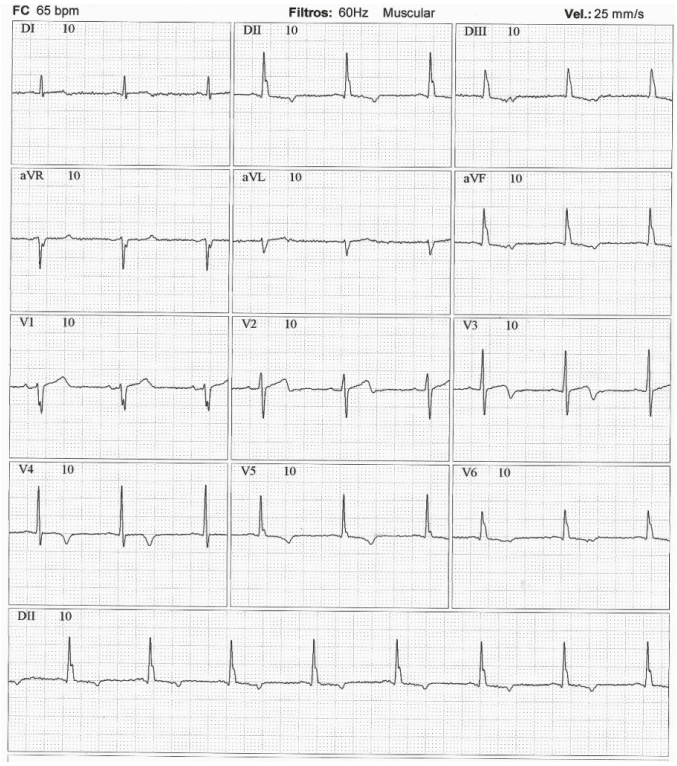

Figura 1A - *Eletrocardiograma de repouso.*

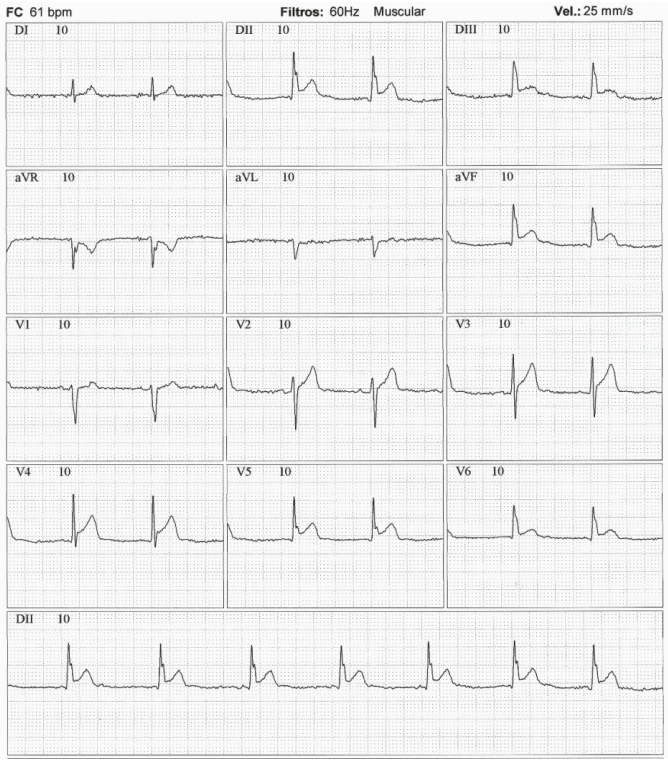

Figura 1B - *Eletrocardiograma com supradesnivelamento anterior e inferior.*

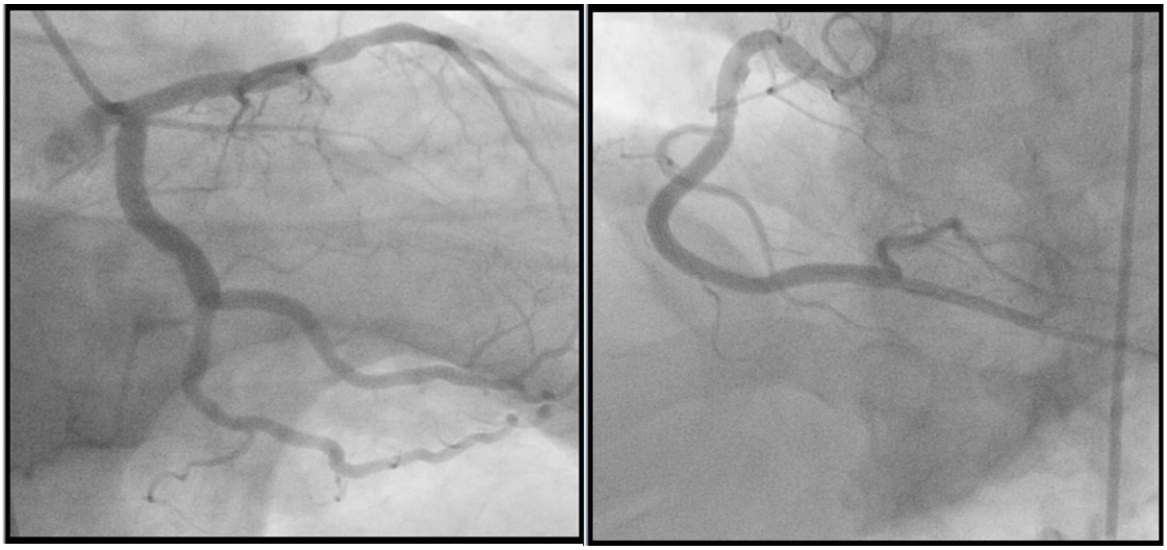

Figura 2 - *Angiocoronariografia sem lesões obstrutivas significativas.*

Discussão

Descrevemos um caso de paciente que evoluiu com supradesnivelamento do ST e que apresentava alterações pouco significativas nas artérias coronarianas pela angiografia. O paciente não tinha antecedente de infarto do miocárdio e não apresentava estenose coronariana significativa que justificasse o supradesnivelamento de ST em múltiplas áreas eletrocardiográficas (anterior e inferior). Assim, o evento eletrocardiográfico desproporcional às obstruções coronarianas e as alterações de motilidade do ventrículo esquerdo podem ser explicados por um fenômeno de espasmo coronariano. Essa é uma causa pouco frequente de resultados falsos-positivos da ecocardiografia sob estresse farmacológico com dobutamina[3].

Em pacientes com doença arterial coronariana obstrutiva importante, as alterações eletrocardiográficas e ecocardiográficas durante o estresse são decorrentes da diminuição da reserva coronariana. Essas alterações aparecem de forma progressiva com o aumento do consumo miocárdico de oxigênio durante a infusão de dobutamina.

O supradesnivelamento do segmento ST no eletrocardiograma durante a ecocardiografia sob estresse com dobutamina é um achado incomum (< 3%), sendo explicada na maioria das vezes por discinesia de área fibrótica ou isquemia transmural por coronariopatia obstrutiva grave. O supradesnivelamento de ST é um evento muito raro em paciente sem coronariopatia obstrutiva significativa[4].

Existem estudos demonstrando que o espasmo coronariano pode se manifestar pelas mesmas alterações eletrocardiográficas e essas são raramente descritas durante a ecocardiografia com dobutamina. No trabalho de Arruda e cols., 4.240 pacientes realizaram ecocardiografia sob estresse com dobutamina e apenas 134 (3%) tiveram supradesnivelamento de ST, dos quais só 1 foi diagnosticado como espasmo (0,02%)[4]. Os pacientes com espasmo coronariano apresentam supradesnivelamento do segmento ST e deterioração da contratilidade miocárdica durante a infusão com dobutamina. O espasmo desencadeado após adição de betabloqueador é um evento ainda controverso.

A ação farmacodinâmica da dobutamina nas coronárias é a vasodilatação e aumento do fluxo sanguíneo coronariano, que ocorre por estimulação dos receptores β2-adrenérgicos, na presença de endotélio vascular normofuncionante. Esse estímulo beta é fortemente predominante em relação ao estimulo alfa, que por sua vez pode provocar vasoconstricção. A resposta vasoconstritora anormal em artérias de pequeno e de médio calibres pode ocorrer na presença de aterosclerose, e pode estar relacionada à disfunção endotelial.

Gordon e cols[5]. demonstraram que os segmentos de artéria coronariana com irregularidades parietais respondem ao exercício e acetilcolina com espasmo, indicando disfunção do endotélio local.

Existem na literatura casos relatados de espasmo coronariano durante o uso da dobutamina durante o ecocardiograma sob estresse[6-10] identificados pelo supradesnivelamento do ST no eletrocardiograma. Apenas um caso de espasmo coronariano foi documentado pela infusão de dobutamina durante a angiografia[11]. Esse efeito foi atribuído à ação alfa-adrenérgica da dobutamina sob um substrato de disfunção endotelial levando à vasoconstricção transitória.

Aparentemente, ocorre um mecanismo similar aos pacientes que apresentam angina vasoespástica[12]. Roffi e cols[10]. avaliaram 51 pacientes com quadro clínico de angina vasoespástica e sem coronariopatia obstrutiva que foram

submetidos ao ecocardiograma sob estresse com dobutamina. Apenas sete apresentaram alterações segmentares ao ecocardiograma, associadas com supradesnivelamento do segmento ST ao eletrocardiograma, denotando baixa sensibilidade no diagnóstico da doença[10].

Raramente tem sido descrito espasmo coronariano após o término da infusão da dobutamina[13] e após uso de betabloqueador[14]. No caso apresentado, as alterações eletrocardiográficas e ecocardiográficas apareceram no período de recuperação do teste, que até aquele momento era considerado como negativo para isquemia. A administração do betabloqueador pode provavelmente ter provocado o espasmo coronariano e consequente isquemia miocárdica. O metoprolol é um betabloqueador cardiosseletivo que raramente pode provocar espasmo coronariano ao bloquear o estimulo beta e consequente predominância do estimulo alfa. Esse mecanismo já foi demonstrado com o uso de propanolol em pacientes com angina vasoespástica[15].

Obviamente, o espasmo coronariano mais comumente ocorre em apenas uma coronária, e nesse caso, o supradesnivelamento de ST no eletrocardiograma ocorreu em mais de um território coronariano (anterior e inferior), e seriam pouco prováveis múltiplos espasmos nas coronárias direita e esquerda (ADA) mesmo com lesões ateroscleróticas discretas. Portanto, não pode ser descartada, nesse caso em particular, a possibilidade isquêmica mesmo com alterações não significativas no cateterismo ou a possibilidade de espasmo coronariano produzido pela mesma dobutamina ou pelo betabloqueador ainda dentro do tempo de vida média de ambas as medicações.

Considerações Finais

O supradesnivelamento de ST durante a realização de ecocardiograma sob estresse é um evento raro. Na ausência de infarto prévio ou isquemia transmural por aterosclerose coronariana grave o espasmo coronariano deve ser lembrado como uma possível causa. Durante o teste, o espasmo coronariano pode ser devido ao uso da dobutamina durante o procedimento ou à adição de betabloqueador no período de recuperação.

No caso apresentado, o paciente não apresentava alterações no eletrocardiograma ou no ecocardiograma de repouso que sugerissem um infarto prévio. Durante o pico do estresse não apresentou alterações clínicas, eletrocardiográficas ou ecocardiográficas evidentes típicas de isquemia. O paciente apresentou supradesnivelamento de ST em múltiplas derivações no período de recuperação somente após a infusão de betabloqueador endovenoso. Quadros similares são eventos raros e potencialmente graves, e na ausência de infarto prévio geralmente é associado a obstrução coronariana por aterosclerose importante. Porém, nesse caso específico, a angiografia coronariana mostrou lesões mínimas e que por si só não justificariam a exuberância de alterações.

Por tais motivos, em que pese a falta de evidência objetiva palpável, existe a possibilidade de haver ocorrido um espasmo coronariano associado a um quadro de aterosclerose coronariana mínima. O espasmo, além de possível, pode ter sido provocado pela dobutamina ou até mesmo pelo betabloqueador, como mostram estudos e relatos de casos descritos na literatura.

Referências

1. Pellikka PA, Nagueh SF, Elhendy AA, Kuehl CA, Sawada S G, American Society of Echocardiography ,et al.Recommendations for performance, interpretation, and application of stress echocardiography. J Am Soc Echocardiogr.2007;20(9):1021-41.

2. Cohen A, Chauvel C, Benhalima B, Blanchard B. Complication of dobutamine stress echocardiography. Lancet. 1995;345(8943):201-2.

3. Varga A, Cortigiani L, Rossi PC, Cseh E, De Nes M, Trivieri MG, et al.Coronary vasospasm as a source of false positive results during dobutamine echocardiography. Cardiologia. 1999; 44(10): 907-12.

4. Arruda AL, Barretto RB, Shub C, Chandrasekaran K, Pellikka PA. Prognostic significance of ST-segment elevation during dobutamine stress echocardiography. Am Heart J. 2006;151(3):744.e1.

5. Gordon JB, Ganz P, Nabel EG,Fish RD, Zebed J, Mudge CH, et al. Atherosclerosis influences the vasomotor response of epicardial coronary arteries to exercise. J Clin Invest. 1989; 83(6):1946-52.

6. Rekik S, Aboukhoudir F, Andrieu S, Pansieri M, Hirsch JL. Impressive ST-segment elevation during dobutamine stress echocardiography in a patient with normal coronary arteries: dobutamine-induced vasospasm?. J Electrocardiol. 2009; 42(5):414-9.

7. Bogaz FA, Saroute AN, Tsutsui JM, Kowatsch I, O Neto FM, Nicolau JC, et al. Coronary spasm induced by dobutamine-atropine stress echocardiography. Arq Bras Cardiol. 2006;87(6):e250-3.

8. Ferreira LD, Gil MA, Monaco CG, Silva CE, Peixoto LB, Ortiz J. Coronary artery spasm during dobutamine stress echocardiography in a patient with angiographically normal coronary arteries. Rev Port Cardiol. 2004;23(3):389-95.

9. Ioannides M, Yiangou K, Christodoulides T, Kassianides M, Nicolaides E, Henein M. Acute myocardial infarction during a dobutamine stress echocardiography, in a patient with angiographically normal coronaries. Int J Cardiol. 2008;130(1):e44.

10. Roffi M, Meier B, Allemann Y. Angiographic documented coronary arterial spasm in absence of critical coronary artery stenoses in a patient with variant angina episodes during exercise and dobutamine stress echocardiography. Heart. 2000;83(4):E4.

11. Kawano H, Fujii H, Motoyama T, Kugiyama K, Ogawa H, Yasue H. Myocardial ischemia due to coronary artery spasm during dobutamine stress echocardiography. Am J Cardiol. 2000;85(1):6-30.

12. Kugiyama K, Yasue H, Okumura K, Ogawa H, Fujimoto K, Nakao K, et al. Nitric oxide activity is deficient in patient with coronary spastic angina. Circulation.1996; 94(3):266-71.

13. Cabani E, Lattanzi F, Paci AM, Pieroni A, Baria L, Tommasi SM. Late myocardial ischemia with ST-segment elevation after negative dobutamine stress echocardiography in a patient with normal coronary arteries. J Cardiovasc Med (Hagerstown). 2009;10(4):336-9.

14. Alvarez L, Zamorano J, Mataix L, Almeria C, Moreno R, Rodrigo JL. Coronary Spasm after Administration of Propranolol during Dobutamine Stress Echocardiography. Rev Esp Cardiol. 2002;55(7):778-81.

15. Robertson RM, Wood AJ, Vaughn WK, Robertson D. Exacerbation of vasotonic angina pectoris by propranolol. Circulation. 1982; 65(2):281-5.