ISSN 1984 - 3038

Relato de Caso

Manifestações Cardíacas em Pacientes com Mucopolissacaridose VI

TCardiac Manifestations in Patients with Mucopolysaccharidosis VI

Benedito Sávio Durand Gomes[1], Cicero Emanuel Barros da Nóbrega[2], Paula Frassinetti Vasconcelos de Medeiros[3], Iluska Almeida Martins Carneiro de Medeiros[4], Ana Carolina Barbosa Pordeus[4]

RESUMO

A mucopolissacaridose tipo VI (MPS VI) é um doença rara causada pela deficiência da enzima lisossômica arilsulfatase B, com consequente acúmulo de glicosaminoglicanos (GAGs) em vários tecidos, incluindo o cardiovascular. Com o objetivo de descrever as manifestações cardiovasculares na MPS VI, uma das principais causas de óbito, seis pacientes (4 a 13 anos) foram avaliados por exame físico, eletrocardiograma e ecocardiograma. Todos os pacientes, exceto a paciente com a menor idade, apresentaram sopro cardíaco e alterações ecocardiográficas. Os 6/6 pacientes apresentaram, no eletrocardiograma, desvio do eixo cardíaco para a direita, associado à sobrecarga atrial esquerda (1/6) ou distúrbio de condução (1/6).

Descritores: Mucopolissacaridose VI, N-Acetilgalactosamina-4-Sulfatase, Erros Inatos do Metabolismo, Insuficiência da Valva Mitral.

SUMMARY

The mucopolysaccharidosis type VI (MPS VI) is a rare disease caused by deficiency in the arylsulfatase B lysosome enzyme, which results in glycosaminoglycan (GAG) accumulation in various tissues, even the cardiovascular one. Aiming at describing the cardiovascular changes, a major death cause in MPSVI, six patients (aged 4 to 13 years) were evaluated by physical examination, electrocardiogram and echocardiogram. All patients, except younger one (aged 4) presented heart murmur and echocardiographic changes. For all patients, electrocardiogram showed cardiac axis deviation to the right associated with left atrial overload (1/6) or conduct disturbance (1/6).

Descriptors: Mucopolysaccharidosis VI; N-Acetylgalactosamine-4-Sulfatase; Metabolism, Inborn Erros; Mitral Valve Insufficiency.

Introdução

Mucopolissacaridoses (MPS; OMIM 252700) são um grupo de doenças metabólicas hereditárias raras causadas pela deficiência de uma enzima lisossômica específica. A deficiência enzimática afeta a função celular porque leva ao acúmulo dos glicosaminoglicanos, (GAGs) nas células dos vários tecidos do corpo. Existem diferentes tipos de MPS e os GAGs acumulados, em função do tipo, podem ser: sulfato de heparan, de dermatan ou de queratan (Tabela 1). A prevalência da MPS VI, no Brasil, foi estimada em 0,083/100.000 habitantes, com maior prevalência na região nordeste (0,102/100.000)[1].

O acúmulo intralisossômico de GAGs, nos diferentes tecidos e órgãos, resulta em um espectro clínico muito amplo, caracterizado por face grosseira, opacificação de córnea, limitação articular, disostose múltipla, hepatoesplenomegalia, envolvimento do sistema nervoso central e comprometimento cardíaco.

Como as demais MPS, a mucopolissacaridose

Instituição
Hospital Universitário Alcides Carneiro. Universidade Federal de Campina Grande (UFCG). Campina Grande- PB

Correspondência
Benedito Sávio Durand Gomes
Rua Dep. Norberto Leal nº 980 – Ap. 301 - Alto Branco
58401-726 - Campina Grande - PB
Telefone: (83) 3321-0449
sdurand@superig.com.br/saviogomes@cardiol.br

Recebido em: 04/06/2010 - **Aceito em:** 19/06/2010

1- Médico Ecocardiografista.do Hospital Universitário Alcides Carneiro. Universidade Federal de Campina Grande (UFCG). Campina Grande-PB
2. Médico Cardiologista do Hospital Universitário Alcides Carneiro. Universidade Federal de Campina Grande (UFCG). Campina Grande-PB
3. Professora Associada da Universidade Federal de Campina Grande (UFCG). Campina Grande- PB
4. Graduanda de Medicina da Universidade Federal de Campina Grande (UFCG). Campina Grande- PB

Tabela 1: Subtipos de Mucopolissacaridoses

Tipo	Epônimo	Deficiência Enzimática	Glicosaminoglicanos excretados na urina
MPS I	Hurler Hurler/Sheie Scheie	α-L-iduronidase	dermatan-sulfato/heparan-sulfato
MPS II	Hunter	Iduronidato sulfatase	dermatan-sulfato/heparan-sulfato
MPS III	Sanfillippo A	Heparano-N-sulfatase	heparan-sulfato
	Sanfillippo B	α-N-acetil-glucosaminidase	
	Sanfillippo C	Acetil-coa-a-glucosaminida Acetiltransferase	
	Sanfillippo D	N-acetil-galactosamina-4-sulfatase	
MPS IV	Morquio A	N-acetilgalactosamina 6 - sulfatase	queratan-sulfato /condroitina 6-sulfato
	Morquio B	beta-galactosidase	queratan-sulfato
MPS VI	Marateaux-Lamy	N-acetil-galactosamina-4-sulfatase	dermatan-sulfato
MPS VII	Sly	β-glicuronidase	dermatan-sulfato/heparan-sulfato condroitina- 4,6 -sulfato

tipo VI (MPS VI) ou Síndrome de Maroteaux-Lamy[2] – deficiência da enzima N-acetil-galactosamina-4-sulfatase ou arilsulfatase B – o diagnóstico baseia-se no quadro clínico (Figura 1), no aumento da excreção urinária de GAGs, na diminuição da enzima, podendo ainda ser identificada a mutação do gene responsável pela enzima deficiente.

O envolvimento cardíaco, de caráter progressivo, é uma das principais causas de morte precoce, em todos os tipos de mucopolissacaridoses[2]. No entanto, outros aspectos mais comprometedores da qualidade de vida do paciente, como as manifestações ósteo-articulares e/ou respiratório-obstrutivas podem postergar a avaliação cardíaca dos pacientes com MPS.

Os problemas cardíacos nas mucopolissacaridoses parecem não ser específicos para cada subtipo da doença[3] e os achados mais frequentes são: miocardiopatia, doença arterial coronária, doença valvular, principalmente acometendo a válvula mitral, além de hipertensão arterial[2]. As alterações ecocardiográficas são frequentemente mais graves do que os achados do exame físico[3].

Atualmente, o tratamento de escolha para a MPS é a Terapia de Reposição Enzimática (TRE), aprovada pela Anvisa (Ministério da Saúde) para a MPS VI, em 13 de abril de 2009. A TRE existe apenas para a MPS I, II e VI e consiste em administrar uma enzima recombinante semelhante à enzima deficiente, com o objetivo de reverter ou deter o comprometimento multissistêmico. Sem tratamento, os pacientes com MPS VI falecem entre a segunda e terceira década e de vida[4].

Estudar as manifestações cardíacas na MPS VI tem por objetivo ampliar os conhecimentos sobre essa rara doença, a partir da análise de uma amostra de pacientes oriundos da região do Brasil, onde ocorre a maior prevalência dessa MPS[1]. Os dados obtidos poderão ainda servir de base para avaliar os eventuais benefícios da TRE, na evolução do comprometimento cardíaco.

Relato de caso

A amostra foi, inicialmente, constituída por oito pacientes, não submetidos à TRE, com idades entre quatro e 22 anos, seis do sexo feminino e dois do masculino, com quadro clinico (Figura 1) característico de MPS VI e diagnóstico confirmado pela baixa atividade da arilsulfatase B, elevada excreção de GAGs urinários e identificação da mutação. Duas pacientes, as com maior idade (15 e 22 anos), faleceram por comprometimento cardiorrespiratório, antes da conclusão da avaliação. A amostra final foi constituída por seis pacientes, sendo quatro do sexo feminino, com idades entre quatro e treze anos, com média de nove anos.

Os pacientes foram avaliados clinicamente por geneticista e cardiologista. Um mesmo examinador

cardiologista avaliou os pacientes clinicamente e pelo eletrocardiograma. Um segundo cardiologista realizou o estudo ecocardiográfico dos mesmos pacientes, utilizando um aparelho *VIVID3* da GE. O projeto foi aprovado pelo Comitê de Ética em Pesquisa e todos os responsáveis pelas crianças assinaram o Termo de Consentimento Livre e Esclarecido.

Figura 1: Paciente com MPS VI aos 10 anos com baixa estatura, disostose múltipla, e limitação articular.

Como podem ser visto na Tabela 2, as alterações na ausculta cardíaca estavam presentes em 5/6 pacientes, excetuando-se a com menor idade (quatro anos); a PA estava elevada em 3/6 pacientes e em 6/6 pacientes observaram-se alterações eletrocardiográficas. Alterações ecocardiográficas estavam presentes em 5/6 pacientes, excetuando-se a paciente mais jovem da amostra (Tabela 2 e Figura 2).

Discussão

A presença frequente de manifestações cardiovasculares na MPS VI tem sido descrita na literatura e responde como uma das principais causas de morte.

Figura 2: A – Falso tendão; B – Refluxo Mitral; C – Prolapso de Válvula Mitral

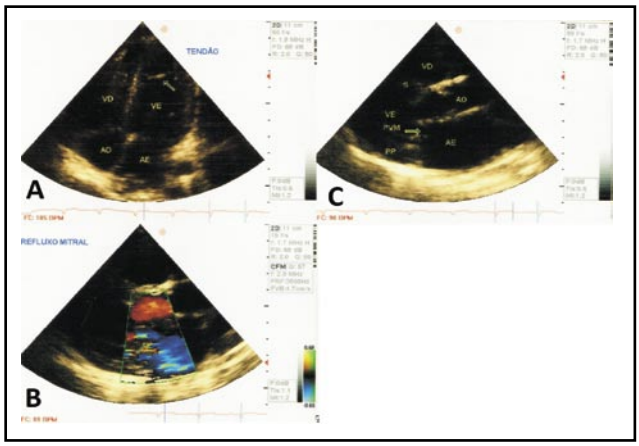

Em um estudo brasileiro sobre mortalidade da MPS VI com 121 pacientes, sem tratamento enzimático, oriundos de todas as regiões brasileiras, observou-se mortalidade de 11,6% (14 pacientes). Doze dos pacientes faleceram por problemas cardiorrespiratórios e demais por acidente anestésico[5]. No presente estudo, foi observada uma elevada frequência de comprometimento cardíaco (5/6 pacientes). Os sinais clínicos de comprometimento cardíaco podem ser discretos e incaracterísticos, como a presença de sopro sistólico observado em 5/6 pacientes. No exame físico, nem sempre se consegue avaliar o grau de comprometimento cardíaco, sobretudo em sua fase inicial. Por isso, a importância de exames eletrocardiográficos e ecocardiográficos na avaliação desses pacientes[3].

Por meio do eletrocardiograma foi possível identificar desvio do eixo cardíaco para direita em todos os pacientes, provavelmente devido à deformidade torácica, visto que não há alterações significativas nas câmaras cardíacas. Além do acometimento do endocárdio e, consequentemente, das válvulas cardíacas, sabe-se que a infiltração de GAGs ocorre, também, no sistema de condução e no miocárdio, originando miocardiopatias restritivas e distúrbios de condução[6]. Um dos pacientes apresentou distúrbio de condução do ramo direito.

O ecocardiograma mostrou-se uma ferramenta importante para identificação precoce e mais precisa das lesões cardíacas, tendo como achado mais frequente a lesão valvular. Dados da literatura mostram que as manifestações cardíacas mais comuns, na MPS VI, são a valvulopatia mitral e aórtica[2,3,6-9], caracte-

Tabela 2: Dados do exame físico, eletrocardiograma (ECG), ecocardiograma (ECO)

Idade (anos)	Sexo	Exame Físico-Alterações	Eletrocardigrama	Ecocardiograma			Outras Alterações
				Alterações Valvulares			
				Mitral	Aórtica	Tricúspide	
4	F	Sem alterações	Desvio-do eixo cardíaco para direita (90°)	-	-	-	-
6	F	Sopro protossistólico em fúrcula Sopro protomesossistólico em área mitral com irradiação para axila	Desvio-do eixo cardíaco para direita (90°)	+/++	-	-	-
9	M	Sopro sistólico em área mitral	Desvio-do eixo cardíaco para direita (90°)	+/++	+/++	-	Disfunção diastólica tipo I
9	F	Hipofonese de 1ª bulha Sopro protomesossistólico em área mitral com irradiação para axila	Desvio-do eixo cardíaco para direita (90°)	+/++	+/++	-	Disfunção diastólica tipo I
13	M	Sopro protomesossitólico em foco mitral e tricúspide com irradiação para axila e dorso	Desvio-do eixo cardíaco para direita (90°) - Sobrecarga atrial esquerda	++	+		Aumento leve do átrio esquerdo
13	F	Sopro protomesossistólico em foco mitral	Desvio-do eixo cardíaco para Distúrbio de condução do ramo direito	+/++	-	-	Disfunção diastólica tipo I / Falso tendão, transverso, em cavidade do ventrículo

rizadas por estenose e regurgitação. O acúmulo de *sulfato de deparan*, nas válvulas, causa deformidades, fazendo com que elas percam suas funções. A válvula mitral foi a mais acometida nos pacientes avaliados, estando de acordo com estudos anteriores[3,6,9].

Foi constatado um maior comprometimento da cúspide anterior da válvula mitral, em 4/6 pacientes, o que corresponde a uma causa conhecida de prolapso. Pesquisas revelam que os subtipos de MPS, que acumulam *sulfato de deparan*, como a MPS VI, apresentam lesões cardiovasculares mais graves[3].

Observou-se ainda que a ocorrência e a gravidade das lesões cardíacas aumentaram com a idade, como esperado em uma doença de depósito lisossômico, a exemplo da MPS VI. Na amostra estudada, os pacientes mais velhos apresentaram uma maior gravidade de lesões cardíacas e não havia lesão valvular na paciente mais jovem.

Conclusão:

Foi constatada elevada frequência (83,3%) de manifestações cardíacas na MPS VI. A morte de 2/8 (25%) pacientes por falência cardiorrespiratória, as com maior idade (15 e 22 anos), e a ausência de lesão cardíaca na paciente com menor idade, ratificam o curso progressivo e a morbiletalidade das lesões cardíacas na MPS VI. O acompanhamento clínico, eletrocardiográfico e, sobretudo, ecocardiográfico possibilitam avaliar a progressão das manifestações cardíacas em pacientes com MPS VI.

Com o surgimento da TRE e, portanto, com o prolongamento da expectativa de vida dos pacientes com MPS VI, as manifestações cardíacas, principal causa de morte, deverão receber maior atenção.

Referências

1. Martins AM, Gilvanetti D, Micheletti C, Silveira MT, D'Almeida V, Segal S, et al. Prevalence of MPS VI patients in Brazil [abstract]. Molecular Genetics and Metabolism. 2009;**98**(1-2):86.
2. Giugliani R, Harmatz P, Wraith JE. Management guidelines for mucopolysaccharidosis VI. Pediatrics. 2007;**120**:405-18.
3. Dangel J. Cardiovascular changes in children with mucopolysaccharide storage diseases and related disorders: clinical and echocardiographic findings in 64 patients. Eur J Pediatr. 1998;**157**:534–8.
4. Wappner, RS. Lysosomal storage disorders. In: McMillan JA, Feigin RD, DeAngelis C, Jones MD, editors. Oski's pediatrics: principles and practice. 4th ed. Philadelphia: Lippincott, Williams & Wilkins; 2006. p.2204.
5. Martins AM, Micheletti C, Kerstenetzky M, Ribeiro EM, Horovitz DG, Gomy I, et al. D. Mortality rate of patients with MPS during the period of 16 months tracked by patients associations in Brazil [abstract]. J Inherit Metab Dis. 2008;**31**:101(Suppl 1):399.
6. Swiedler S, Beck M, Bajbouj M, Giugliani R, Schwartz I, Harmatz P, et al. Threshold effect of urinary glycosaminoglycans and the walk test as indicators of disease progression in a survey of subjects with mucopolysaccharidosis VI (Maroteaux-Lamy syndrome). Am J Med Genet A. 2005;**134A**(2):144-50.
7. Exil VJ, Summar M, Boles MA, Atkinson J, Johns JA, Matern D, et al. Metabolic basis of pediatric heart disease. Progr Pediatr Cardiol. 2005;**20**(2): 143 – 59.
8. Mohan UR, Hay AA, Cleary MA, Wraith JE, Patel RG. Cardiovascular changes in children with mucopolysaccharide disorders. Acta Paediatr. 2002;**91**(7):799-804.
9. Azevedo ACMM, Schwartz IV, Kalakun L, Brustolin S, Burin MG, Beheregaray APC, et al. Clinical and biochemical study of 28 patients with mucopolysaccharidosis type VI. Clin Genet. 2004;**66**(3):208-13.